Aus der Königl. Universitäts-Frauenklinik zu Königsberg i. Pr.
Direktor: Geheimrat Prof. Dr. Winter.

Über einen Fall von Schwangerschaft in der verschlossenen Hälfte eines Uterus septus hemiatreticus.

Inaugural-Dissertation

der

medizinischen Fakultät der Albertus-Universität

zu Königsberg i. Pr.

zur Erlangung der Doktorwürde

in der Medizin, Chirurgie und Geburtshilfe

vorgelegt von

Hans Herbert Bayer

Assistenzarzt d. R. im Landwehr-Infanterie-Regiment Nr. 3.

KÖNIGSBERG i. PR.
Buchdruckerei Otto Kümmel.
1915.

Gedruckt mit Genehmigung der Medizinischen Fakultät
der Königlichen Albertus-Universität zu Königsberg i. Pr.
Referent: Geheimrat Prof. Dr. Winter.

Meiner lieben Mutter
und dem Andenken meines verstorbenen
Vaters gewidmet.

Der weibliche Genitalschlauch entsteht bekanntlich aus der Verschmelzung eines paarig angelegten Organs, der Müllerschen Gänge. Diese sprossen bei menschlichen Embryonen von 7—7,5 mm Länge aus dem Cölomepithel lateral vom kranialen Urnierenende in die Tiefe und wachsen dem Wolffschen Gange, dem Ausführungsgange der Urniere, anliegend kaudalwärts, um beim Embryo von 2—2,5 cm den Sinus urogenitalis zu erreichen. Sie stellen solide Fäden aus kubischen Zellen dar, die nur an ihrem Anfangsstück, der späteren abdominalen Tubenmündung, eine mit Zylinderzellen bekleidete, trichterförmige Höhlung besitzen. Müllerscher und Wolffscher Gang liegen vom unteren Urnierenende ab je in einer von der hinteren Leibeswand entspringenden Bauchfellfalte, der Plica urogenitalis. Diese vereinigen sich in einer Frontalebene zum Septum urogenitale, der Anlage der Ligamenta lata. Das Bündel der auf engem Raum vereinigten vier Gänge nennt man den Genitalstrang. Da unterdessen die Müllerschen Gänge durch eine halbspiralige Drehung um ihre Längsachse die Wolffschen Gänge kreuzten, so kommen sie nebeneinander zu liegen und stellen das Fundament für Uterus und Vagina dar. Sie fangen in der siebenten bis achten Woche, also bei etwa 28 mm langen Embryonen zu verkleben an, zuerst kaudal von der Mitte des Geschlechtsstranges in der Gegend der späteren

Grenze zwischen Gebärmutter und Scheide. Die Verwachsung ist abgeschlossen beim Fötus von 7,5 cm Länge. Aber erst später ist die Scheidewand der inzwischen hohl gewordenen Fäden völlig geschwunden.

Diese kurz skizzierte Entwicklung kann zu jeder Zeit und in jedem Grade eine Verzögerung erleiden oder ganz zum Stillstand kommen. Die Ursachen solcher Hemmungen entziehen sich noch zum größten Teile unserer Einsicht. Die Folge ist, daß eine ganze Reihe von Theorien über diese Frage existieren.

von Winckel teilte die Ursachen in fünf Gruppen:

1. Störungen der Bauchwand. Hernia umbilicalis congenita. Becken- und Blasenspalten, kurzer Dottergang, fehlende Nabelschnurarterien, amniotische Fäden.
2. Entzündliche Prozesse: Fötale Peritonitis, Nephritis, Oopheritis, Pelveoperitonitis.
3. Verlagerung durch Geschwülste.
4. Zug, Druck und Torsion von den Nachbarorganen: Blase, Ureter, Wolffscher Gang, Ligamentum teres.
5. Abnorme Keime im Septum, die zu Geschwülsten führen (*Pick*).

Gegen die fötale Peritonitis, die zuerst *Grätzer* zur Erklärung der Mißbildungen der weiblichen Geschlechtsorgane heranzog, wandten sich *Pick* und *R. Meyer*, in dem sie die Anwesenheit von Bakterien verlangten. Diesen Einwurf lehnten *Ohlshausen* und *Mainzer* ab, wobei jener den Urin, dieser ein Trauma als Ursachen einer kindlichen Bauchfellentzündung anführten. Heutzutage ist die Tatsache der fötalen

Peritonitis fast allgemein anerkannt, denn wir wissen, daß alle Grade der Entzündung, bis zur Eiterung und Nekrose auch durch aseptische Stoffe hervorgerufen werden können. Die Gegenwart entzündungserregender Bazillen ist also durchaus keine Conditio sine qua non.

Als Folge einer fötalen Peritonitis und Ursachen von Mißbildungen der weiblichen Genitalien betrachteten *Kußmaul* eine Schrumpfung des Ligamentum rotundum und *von Winckel* das von *Krieger* entdeckte Ligamentum recto-vesikale. Von der causalen Bedeutung des Letzteren ist man nach dem Vorgange von *Nagel* mehr und mehr abgekommen. *F. Kermauner* hält es nur noch für einen Überrest der Kloake und sieht darin einen Beweis dafür, daß eine Störung im Wachstum des Urogenital-Septums bestanden hat, deren Folgen eben bis auf das Ligamentum rectoves. später wieder ausgeglichen wurden. Nach seiner Meinung ist also nicht das Lig. rectoves. sondern die verzögerte und mangelhafte Bildung des Urogenital-Septums die Ursache, der eine Mißbildung der weiblichen Genitalien zur Last zu legen ist.

Großen Anklang fand die Theorie von *Thiersch*. Darnach soll ein zu großer Wolffscher Körper, dessen Reduktion zu spät eintritt die Veranlassung dazu werden, daß die Müllerschen Gänge sich nicht genügend berühren und darum nicht verschmelzen können. Tritt dazu noch eine abnorme Breite des Beckens *(Pfannenstiel)*, so hat man allerdings eine recht annehmbare Erklärung. Jedoch hat sich dieses letzte Moment in den wenigsten Fällen nachweisen lassen.

Es folge eine Erklärung *R. Meyers*: Durch zu starke spiralige Torsion der Müllerschen Gänge sollen die zum Schwund bestimmten medialen Wandteile an der Berührung gehindert werden. Die lateralen Wände zeigen aber angeblich auch wenn sie sich genügend aneinander legen, keine Neigung zum Schwinden, infolgedessen bleibt ein Septum bestehen.

Gerade für die Fälle, wo das Septum ganz oder teilweise erhalten blieb, nimmt *Kermauner* ein zu rasches Wachstum des von dem Lig. rotundum gelieferten Mesenchyms an. Er leitet nämlich das Lig. rot. aus dem kaudalsten Teil des nephrogenen Gewebsstranges ab und sieht es als die Quelle an, aus der den Müllerschen Gängen das mesenchymatöse Material zum Aufbau ihrer Organe fließt.

Das Gegenteil, nämlich eine zu schwache Entwicklung der Lig. rot. führt zu Störungen, die in mangelhafter Ausbildung des Uterus bestehen. Er sagt darüber: »Besitzt nun eines von den Inguinal-Ligamenten nicht die entsprechende Proliferationsenergie, so wird die mesenchymatische Ausbildung der Wand des entsprechenden Müllerschen Ganges darunter leiden und zwar gewöhnlich in seiner ganzen Länge; eventl. entsprechend der abnehmenden Proliferationskraft von der Ansatzstelle kaudalwärts in zunehmendem Maße. Es kann speziell nur das mediale Ende, die Vereinigungsstelle der beiden Gänge, zu schwach mit Mesenchym beteiligt werden und damit die Verschmelzung der beiden unmöglich gemacht werden.«

Eine weitere Theorie zur Erklärung des Uterus bicornis bringt *Felix*. Nicht die im Genitalstrang ge-

legenen, sondern die tubaren Abschnitte der Müllerschen Gänge sollen das Corpus uteri bilden. Im gestreckten oder stumpfen Winkel aufeinanderstoßend erweitert sich ihre Lichtung und ihre Wand verstärkt sich. Die medialen Wände werden emporgehoben und formen wie ein Dach den Fundus uteri. Je mehr aber aus dem stumpfen Winkel ein spitzer wird, um so größeren Schwierigkeiten begegnet das Emporsteigen der inneren Wände und ist schließlich unmöglich. So entsteht der Uterus bicornis.

Wenden wir uns nunmehr den anatomischen Formen der Uterusmißbildungen zu, so finden wir eine solche Fülle und Mannigfaltigkeit, daß ihre Einteilung großen Schwierigkeiten begegnet. Die besten Köpfe (ich nenne nur *Kussmaul, Livius Fürst, Nagel, von Winckel, von Rosthorn*) haben sich damit beschäftigt. Dabei ist die Einigung auf ein Schema und eine einheitliche Nomenklatur noch nicht erfolgt. Obwohl nicht unangefochten fand *von Winckels* Einteilung in den letzten Jahren mehr und mehr Anklang. An Übersichtlichkeit, Umfang und klarer Ausdrucksweise ist sie unübertroffen. Solange wir nichts überwiegend Besseres an ihre Stelle setzen können, ist sie als Grundlage für eine Verständigung wie geschaffen. *von Rosthorn* und *Menge* empfehlen sie darum angelegentlichst zur allgemeinen Annahme.

An Hand von sieben, den verschiedenen Entwickelungsstadien entsprechenden Stufen unterscheidet *von Winckel* 15 Gruppen:

1. Stufe: 1. Monat. Bildung der Müllerschen Gänge im Urnierenepithel als soliden Strang, an dem nur das Fimbrienende hohl ist.

1) Vollständiger Mangel beider Müllerscher Fäden. Mithin vollständiger Mangel von Scheide, Uterus und Tuben.
2) Vollständiger Mangel eines Müllerschen Fadens ohne jedes Rudiment der anderen Seite. Uterus unicornis (verus).

2. Stufe: 2. Monat. Die Fäden werden hohl und treten in der Gegend der späteren Grenze zwischen Uterus und Vagina zum Geschlechtsstrang zusammen.

3) Vollständige Trennung beider Fäden. Uterus duplex separatus, Vagina duplex separata.
4) Ausgebliebene Höhlung bei getrennten oder vereinigten Fäden. Uterus rudimentarius solidus duplex, bicornis, simplex mit vagina solida.
5) Teilweise Aushöhlung der getrennten oder vereinigten Fäden. Uterus rudimentarius partim excavatus duplex, bicornis, simplex, vag. solida.
6) Uterus bicornis mit rudimentärer Ausbildung eines Hornes (nach *Menge*).

3. und 4. Stufe: 3.—5. Monat. Während die äußere Verschmelzung bis zum Lig. Hunteri erfolgt (13. Woche) schwindet die Zwischenwand, das Septum, entsprechend etwas langsamer (16. Woche).

7) Uterus bicornis septus, subseptus, simplex; vag. septa, subsepta, simplex.
8) Uterus introrsum arcuatus septus, subseptus, simplex; vag. etc.
9) Uterus planifundalis septus etc.
10) Uterus forasarcuatus septus etc.

5. Stufe: 6.—10. Monat. Aus dem Uterus planifundalis wird der Uterus foras arcuatus durch Ent-

wickelung des Fundus; so kommt es am Ende der Schwangerschaft zum Uterus foetalis.

11) Uterus foetalis.

6. Stufe: 1.—10. Jahr. Aus dem Uterus foetalis entsteht der Uterus infantilis.

12) Uterus infantilis.

7. Stufe: 10.—16. Jahr. Der Uterus infantilis entwickelt sich zum Uterus virgineus.

13) Gruppe Uterus virgineus.

14) Gruppe Uterus inaequalis oder obliquus.

15) Gruppe Hypoplasia uteri bedingt durch Gefäßhypoplasie, Chlorose und Anämie.

Bei weitem nicht alle Formen können ein klinisches Interesse beanspruchen. Dieses bleibt den Mißbildungen vorbehalten, die durch die Art und den Grad ihrer Entwicklungsstörung geeignet sind, im Verlauf von Menstruation, Schwangerschaft oder Geburt zu einer Gefahr für die Gesundheit oder das Leben ihrer Trägerinnen zu werden. Das ist ganz besonders bei dem rudimentären Nebenhorn des Uterus bicornis der Fall. Hier sind drei Möglichkeiten von zunehmender Häufigkeit gegeben: 1. Geburtshindernis bei Schwangerschaft des Haupthornes, 2. Haematometrabildung im Nebenhorn und 3. Gravidität im Nebenhorn.

Kußmaul gebührt das Verdienst, die allgemeine Aufmerksamkeit auf die Gravidität im rudimentären Nebenhorn des Uterus bicornis gelenkt zu haben. Er wies in seinem klassischen Werke »Von dem Mangel, der Verkümmerung und Verdoppelung der Gebärmutter« nach, daß die Affektion meist verkannt wurde und garnicht so abnorm selten ist. Unter den von

1669—1859 veröffentlichten 12 Fällen verbargen sich 10 unter der irrtümlichen Bezeichnung »Tubenschwangerschaft.« Das Krankheitsbild und der pathologisch-anatomische Befund der Nebenhornschwangerschaft war vor *Kußmaul* so gut wie unbekannt gewesen. Nur *Rokitansky* und *Scanzoni* hatten je in einem Falle die Sachlage richtig erkannt. An Hand der gegebenen Unterscheidungsmerkmale wuchs die Kasuistik erst langsam, dann rascher und rascher, als nach Einführung der Asepsis die Laparatomie gestattete, bei Lebzeiten der Patientin den unersetzlichen Einblick in ihre Beckenorgane zu nehmen. »Unersetzlich« weil allein der Bauchschnitt die Klarlegung der meist falsch gestellten Diagnose ermöglicht. Nach kleineren Arbeiten von *Saenger, Himmelfarb, Kleinwächter* und *Sodan* verfaßte *E. Kehrer* im Jahre 1899 eine Monographie auf Grund von 82 Fällen, die ihn zu bemerkenswerten Unterschieden in der Beurteilung des »rudimentären« Nebenhorns veranlaßten. Scharfe Kritik bewog *Engstroem* 1901 nur 71 Fälle als bewiesen anzuerkennen. Auf Grund eingehenden Studiums des gesamten Materials von 100 sicheren Fällen schrieb 1904 *Werth* in *von Winckels* Handbuch der Geburtshilfe die letzte zusammenfassende deutsche Arbeit. Er wies auf den gänzlichen Mangel mikroskopischer Untersuchungen hin und veranlaßte dadurch eine Reihe von Autoren, sich besonders mit diesem Punkte zu befassen. Er selbst lieferte später bedeutende Beiträge dazu. Seitdem brachten in kleineren Zusammenstellungen bis 1906 *Topp* noch 10, bis 1911 *Beckmann* mit besonderer Berücksichtigung der russischen Literatur 50 neue Fälle. Die letzte eingehende

Arbeit an Hand der gesamten Literatur bis 1909 veröffentlichte *Cohn* in einer französischen Zeitschrift, die mir leider nicht zugänglich war.

Die Durchsicht der Literatur seit 1904 zeigte mir, daß die letzten Aufstellungen lückenhaft sind. Ich führe darum die Neuerscheinungen seit Werths Arbeit nach Jahren geordnet auf.

1900: Dawydowa-Schepelewa.
1903: Fürter, Kworostansky, Nijhoff.
1904: Webster, v. Rosthorn, Brettschneider, Lindner, Knauer, Treub, Hellier.
1905: Werner, Scheffczyk, Lewers, Werth, Hannes.
1906: Doran, Conrad, Küstner, Freund, Frank, Hoff.
1907: Topp, Limnell, Mykertschjanz, Fuchs, Russel-Andrews, A. Brindeau, Reifferscheid, Flatau, Cohn, Burdsinsky, Snegireff, v. Szabo, Cholmogoroff.
1908: Hoehne, Steffen, Scheffzek, Menge, Lockyer, Leopold, van der Linden und Gaettegebiur, Krukenberg, Kiparsky- von Ott, H. T. Hicks, Roberts, R. Morison.
1909: Riedinger, Petrovskaia-Potocki, Elemér Mihálkovies, Zurassowsky, Bastian, Cohn, R. Oeri.
1910: Pérochon.
1911: Werner, Antecki, Beckmann, Abuladse, Lawers und Daels.
1912: Seitz, Abuladse, Schauta, Calderini, Brauß, Chapius, Beneke.
1913: Knoop, Milos Bogdanovies, Bruno.
1914: Schtscherbina, Heyden, Hinselmann, Daverne[1])

[1]) Genaueres s. Literaturverzeichnis.

Das sind seit *Werth* 81 neue Fälle, die die Kasuistik der Nebenhornschwangerschaft auf 181 steigen lassen. *Jaglom* gibt 306 an, indem er die Fälle von *Kehrer*, *Engstroem*, *Werth* und *Beckmann* zusammenzählt, dabei aber übersieht, daß die ersten drei Autoren zum Teil dieselben Fälle behandeln.

In diesen Arbeiten kehrt stets als große Seltenheit ein Fall von Schwangerschaft in der atretischen Hälfte eines Uterus septus wieder. Es ist dies die Beobachtung von *Riedinger*. Alle Autoren schließen diesen Fall von der engeren Betrachtung der Nebenhornschwangerschaften des Uterus bicornis als nicht zugehörig aus. Er stellt eine Schwangerschaftsform für sich dar, die allerdings manche Ähnlichkeit mit der Nebenhorngravidität des Uterus bicornis aufweist. Jahrzehntelang stand Riedingers Veröffentlichung vereinzelt da. Gelegentlich eines hierher gehörigen, in der Königsberger Universitäts-Frauenklinik operierten Falles, gelang es mir, noch fünf gleiche Beobachtungen in der Literatur zu finden. Wir besitzen jetzt also sieben Fälle von Gravidität in der verschlossenen Hälfte eines Uterus septus = Uterus bilocularis.

1. Fall. *Riedinger.* Einer 29jährigen, seit 5 Jahren verheirateten nullipara, war vor 4 Jahren wegen Sterilität und Dysmenorrhoe die bilaterale Discision der Portio mit Umsäumung gemacht worden. Die Menses waren seitdem schmerzlos und die Frau concipierte viermal, abortierte aber jedes Mal im zweiten Monat. Ihre letzte Regel war am 24. Oktober 1887. Nach ungestörter Schwangerschaft am 25. August 1888 erste Wehen. Da zwei Ärzte feststellten, daß sie per vias naturales nicht gebären könne, wurde sie in Riedingers Klinik eingeliefert. Der bis zum Prozessus xiphoides und dem rechten Rippenbogen reichende Uterus der blühenden Frau erhärtet sicht- und fühlbar rythmisch. Lebendes Kind in erster Schädellage. Kopf jedoch über dem Becken am

linken Darmbeinteller prominierend. In Narkose wird das Becken leer gefunden. Ein Finger dringt durch das weiche 5 cm lange Collum in eine eigroße leere Uterushöhle, deren hintere, vorgedrängte, etwa 1 cm dicke Muskelwand undeutlich einen harten vorliegenden Fruchtteil durchfühlen läßt. Eine Communikation mit dem Fruchthalter besteht durchaus nicht. Eine Abgrenzung desselben von der offenen explorierten Hälfte ließ sich auch jetzt in Narkose und bei genauer Palpation nicht finden.

Diagnose: Ausgetragene Schwangerschaft in der geschlossenen Hälfte eines doppelt angelegten Uterus.

Nach dreitägigem Warten wegen Leiserwerden der kindlichen Herztöne und dauernder Uteruskontraktionen; Kaiserschnitt. Äußerlich normaler gravider Uterus. Leichte Entwicklung des lebenden, 4500 g schweren und 54 cm langen Knaben. Uterus kontrahiert sich gut. Spontane Placentalösung. Die rechten Adnexe gehen nahe dem Fundus ab. Die linken tiefer, etwa in der Mitte des Organs. Die kindskopfgroße eröffnete Uterushöhle endet nach unten ganz blind. Kräftig entwickelte Wand. Keine Zweiteilung oder Delle ist am oberen Rande wahrzunehmen. Amputation nach *Porro*. Nachdem der Schlauch angelegt und ziemlich hoch über ihm abgesetzt war, erscheint links vorn der Durchschnitt der etwa 2 cm im Durchmesser habenden offenen, rechts die atretische untere, halbhandtellergroße Partie der geschlossenen Höhle. Die Substanz zwischen beiden Höhlen ist über 1 cm dick. Der Querschnitt des Muskels überall von normaler Dicke 1,5—2 cm an der Innenfläche mit Decidua ausgekleidet. Im rechten Ovarium ein corpus luteum verum. Durch die Operation war das Präparat so zerstückelt, daß sich hinterher eine Übersicht nicht mehr herstellen ließ. Nach Umsäumung des Halses unter dem Schlauch mit Peritoneum Einnähung des Stumpfes in die Bauchwunde. Verlauf bis auf eine vorübergehende Temperatursteigerung am 3. Tage, ungestört. Am 14. Tage fiel der Stumpf ab, am 38. Tage post operationem Entlassung. Mutter und Kind befinden sich seitdem wohl. Über das Verhalten des runden Mutterbandes kann *R.* nichts angeben, da er während der Operation nicht darauf geachtet hatte.

2. Fall. *Fraenkel* (siehe auch *Lomnitz*). 36jährige Zweitgebärende, seit zehn Kalendermonaten schwanger, erwartete vergeblich ihre Entbindung. Sie hatte viel Schmerzen auszuhalten besonders in den letzten vier Wochen, ohne jedoch reguläre Wehen zu verspüren. Das Leben des Kindes will sie nie sicher gefühlt haben. *Fr.* findet sie in kollabiertem Zustand. Anscheinend ausgetragenes Kind in zweiter Schädellage. Herztöne

waren nicht zu hören. Rechts neben dem Fruchtsack, in mittlerer Höhe desselben, findet sich eine von ihm einigermaßen abgesetzte kindskopfgroße Anschwellung, kuppelförmig nach oben abgerundet, welche unter der tastenden Hand sich deutlich isoliert zusammenzieht. Äußerer Muttermund geschlossen. Der Cervikalkanal scheint sich nach rechts zu wenden und mit der oben erwähnten isolierten Kuppe zusammenzuhängen.

Diagnose: Linksseitige Extrauteringravidität.

Operation abgelehnt. Exitus. Sehr komplizierte Obduktion. Fruchtsack vorn mit der Bauchwand, hinten und beiderseits breit und fest mit zahlreichen Dünn- und Dickdarmschlingen verwachsen. In der Bauchhöhle weder Eiter noch altes oder frisches Blut.

Das durch einen Frontalschnitt halbierte Präparat zeigt links die große Frucht-, rechts die langgestreckte leere Uterushöhle. Dieser Uterus ist hyperplastisch, 17 cm lang, von glatter Oberfläche, besitzt eine weiche, gequollene Schleimhaut und mündet mit einer wohlgebildeten Portio in die weite Vagina. Allseitig geht er allmählich in den Fruchtsack über, von dem er sich nur undeutlich durch eine ganz flache Rinne absetzt. Der Fruchtsack liegt intraligamentär und der linken Uteruskante in ihrer ganzen Länge an. Er hat bei seinem Wachstum nicht nur die hintere Platte des Ligamentum latum total verbraucht, sondern sogar noch die Mesoflexur, das Mesorectum, das Mesocolon und schließlich selbst das Mesenterium einiger Dünndarmschlingen zu seiner peritonealen Bekleidung mit herangezogen und dieselben vollkommen entfaltet. Während die rechten Adnexe vollzählig vorhanden sind, wird von den linksseitigen nur das Ligamentum rotundum gefunden. Es geht in halber Höhe des Fruchtsackes von der Grenze zwischen dessen lateralem und mittlerem Drittel nach außen und unten ab. Die Harnblase ist durch straffes Bindegewebe in einer Breite von 10 cm ausschließlich mit dem Fruchtsack, und zwar mit der Mitte der vorderen Wand des unteren Drittels verbunden. Mit dem eigentlichen Collum uteri steht sie nirgends im Zusammenhang, liegt aber dem vorderen Scheidengewölbe auf. Auf dem Frontalschnitt sieht man von dem Fundus uteri und von der linken Kommissur der beiden Muttermundslippen je einen breiten Muskelstreifen sich in der Fruchtsackwand verlieren, deren Muskelfaserschicht sonst wie bei einem normalen graviden Uterus angeordnet ist. Die Wandstärke schwankt zwischen 1 cm am unteren Pol und 2 mm an der linken und hinteren Partie. Das reife, 3450 g schwere, weibliche Kind liegt in natürlicher Haltung in zweiter Steißlage in der Eihöhle. Am Fuß besteht leichte Calcaneo-valgus-Stellung. Die

sehr große Placenta inseriert an der ganzen oberen und an der vorderen Fruchtsackwand bis zu deren Mitte. Velamentöse Nabelschnurinsertion. Nirgends ist eine Verbindung der Fruchthöhle mit dem Innern von Uterus, Collum oder Vagina zu entdecken. Sie verläuft parallel der Uterushöhle und überragt Fundus und Portio je um 4 cm. Die mikroskopische Untersuchung zeigt auch an den dünnsten Wandstellen noch ein relativ breites Lager eng angeordneter Muskellamellen. Sonst ergibt sie keine Besonderheiten.

3. Fall. *Werner.* 26jährige Frau. Hatte vor 4 Jahren spontan ein lebendes Kind geboren. Periode mit 14 Jahren zuerst auftretend, war stets unregelmäßig aber ohne Beschwerden. Letzte Menses 16. März 1903. Am 1. Juni trat eine mäßige Blutung auf mit Abgang eines größeren Stückes. Ein Arzt stellte am 24. Juni viermonatliche Schwangerschaft und eine peritonische Reizung mit heftigen, kolikartigen Schmerzen im ganzen Abdomen, Herzschwäche und Kollaps fest. Die Frau erholte sich und spürte vom August 1903 an Kindsbewegungen. Im Januar 1904 fühlte der Arzt den kindlichen Kopf im Beckeneingang ballotieren und hörte kindliche Herztöne. Anfang Januar einige Tage wehenartige Schmerzen und starke Kindsbewegungen, die Mitte Januar ganz aufhörten Außer zeitweisen Schmerzen, leidliches Wohlbefinden bis Mitte März, wo eine fünfwöchige Blutung einsetzte. Am 16. Mai wegen neuer Blutung Aufnahme in die Klinik.

Mittelgroße Frau in gutem Ernährungszustand. Das einer Gravidität im 10. Monat entsprechend vergrößerte Abdomen beherbergt einen prall elastischen, beweglichen, glatten Tumor, der bis 2 Querfinger unter den Prozessus Xiphoides reicht. Portio klein, derb, geschlossen. Uterus läßt sich nicht isoliert vom Tumor abtasten. Linkes Parametrium frei, im rechten ist neben der Portio der untere Pol des Tumors fühlbar. An der Geschwulst sind weder Kindsteile zu palpieren, noch kindliche Herztöne zu hören. Die Sondierung ergibt eine nach rechts hinten liegende, etwas verlängerte, leere Uterushöhle, die sich auch jetzt durch Palpation nicht vom Tumor abgrenzen läßt.

Diagnose: Retention einer wahrscheinlich reifen, toten Frucht in einem ektopischen Fruchtsack.

Laparatomie durch *Doederlein.* Adhäsionen des Tumors mit der vorderen Bauchwand lassen sich ohne Schwierigkeit stumpf lösen. Er macht durch seine bläulich bis grau-rote Farbe den Eindruck eines stielgedrehten Ovarial-Cystoms. An der Vorderseite links geht in halber Höhe eine normale Tube und ein

Ovarium ab. 5 cm abwärts das Lig. rotundum sinistr. Hinten ist ein Stück Netz und eine Dünndarmschlinge von 15 cm so fest mit dem Tumor verwachsen, daß der letzten ein Stück Tumorwand belassen werden muß. Dem herausgewälzten und eröffneten Uterus entquillt unter starkem Druck eine große Menge meconiumhaltigen Fruchtwassers. Das mazerierte, ausgetragene, große Kind von 3000 g Gewicht und 52 cm Länge liegt in zweiter Schädellage. Auch jetzt läßt sich durch die Sondierung keine Verbindung der leeren Uterushöhle mit der Fruchtsackhöhle nachweisen. Die schwangere Hälfte hatte die andere so überwuchert, daß diese nur als eine verdickte Partie in der Wand des Fruchtsacks sich anfühlt. An der Grenze zwischen beiden ist äußerlich nicht einmal eine Vertiefung, geschweige denn eine Hornbildung der normalen Hälfte zu finden. Ein querer Schnitt trägt den Fruchtsack samt der oberen Kuppe des Uterusfundus ab und offenbart, daß der untere Pol der Eihöhle nach links vorn bis zur Hälfte des nicht graviden Uterus herabreicht. Von diesem gehen Adnexe und Lig. rotundum in normaler Weise nach rechts ab. Naht des Uterus und Peritonealisierung seiner Wunde. Etagennaht der Bauchwunde. Temperatur am 2. Tage 38,6. Danach reaktionsloser Verlauf. Patientin 20 Tage nach der Operation geheilt entlassen. Nachuntersuchung ergibt normal großen, leicht retrovertierten, etwas senistroponierten, genügend beweglichen Uterus. Die Regel war 5 Wochen post operationem in normaler Stärke und Dauer eingetreten. Subjektives Wohlbefinden.

Die zerreißliche Fruchtsackwand schwankt in der Stärke zwischen 1 mm an einer durchscheinenden Stelle rechts oben, und 2 cm zwischen linken Adnexen und Ansatz am nicht graviden Uterus. Eine deciduaartige, bis 3 mm dicke Schicht ist überall außer an den dünnsten Partien zu sehen. Mikroskopisch zeigt die Wand überall schichtenförmige Anordnung der Muskulatur, unterbrochen von großen Spalträumen. An den dünnsten Stellen jedoch, zum Teil auch an dickeren, sind fast alle Muskelfasern geschwunden und durch derbes Bindegewebe ersetzt. An dem nicht graviden Uterusfundus sind nirgends Spuren von Narbenbildung zu entdecken, die auf eine sekundäre Verklebung einer Tubenecke hinwiesen. Placenta nekrotisch. Deutliche Reste zu Grunde gegangener Decidua. Auffallend ist die starke Vermehrung des elastischen Gewebes in der Wand, das offenbar auf Kosten der zum Teil recht spärlichen Muskulatur sich gebildet hat.

4. Fall. *Scheffzeck.* Ledige nullipara, seit dem 14. Jahre regelmäßig menstruiert, hatte Ende September 1899 die letzte

Regel. Im Februar 1900 spürte sie Kindsbewegungen. Im selben Monat trat Schwellung im Gesicht, an Beinen und Händen auf, die nach einigen Wochen zurückging. Auch der Leib nahm angeblich an Umfang ab. Seit acht Wochen ist der Umfang des Leibes unverändert. Auch traten seitdem Blutungen auf, weswegen sie vom Arzt einige Male tamponiert wurde. Vor einigen Tagen nahm der Arzt eine eingehende Untersuchung in Narkose und mit Sonde vor. Nach einigen vergeblichen Versuchen die Sonde vorzuführen drang diese plötzlich nach rechts tief ein. Seitdem mußte sie öfters erbrechen. Aufnahmebefund am 5. 7. 1900. Schwächliches anämisches Mädchen. Temperatur 38,4, Puls 116. Ungefähr ein Finger unterhalb des Nabels befindet sich ein kugliger, harter, sehr druckempfindlicher Tumor von der Größe eines Knabenkopfes. Die virginale, normale Portio geht gleichmäßig in den Tumor über, ohne daß ein Uterus zu isolieren wäre.

Die Wahrscheinlichkeitsdiagnose lautete auf Myom, nachdem Extrauteringravidität ausgeschlossen wurde, weil der Uterus nicht gesondert vom Tumor zu fühlen war.

Wegen manifester Peritonitis unterblieb ein Eingriff. Pat. starb am 8. 7. Partielle Autopsie. In der Bauchhöhle ein Kind. Daneben ein geplatzter, atretischer Fruchthalter, der Placenta und Eihäute barg. Das Präparat rangierte Jahre lang in der Sammlung als Nebenhorn eines Uterus bicornis, bis *Scheffzeck* es richtig deutete. Es sieht wie eine im vierten Monat schwangere Gebärmutter aus, an der äußerlich weder eine Einkerbung noch Zweiteilung wahrzunehmen ist. Die Oberfläche zeigt an zahlreichen Stellen fibrinösen Belag. Die normalen Adnexe gehen in verschiedener Höhe ab und zwar die rechten um 7 cm höher. An der Hinterfläche rechts befindet sich eine markstückgroße, erheblich verdünnte Stelle. Die runde Rupturstelle, mit einem Durchmesser von 8 cm liegt vorn; die Ränder sind 1 cm bis 1 mm dick. Diese Verdünnung betrifft knapp das obere Drittel des Fruchthalters, während nach unten zu die Wandstärke zunimmt. Vom äußeren Muttermund aus ist die Höhle der leeren Uterushälfte aufgeschnitten, welche ohne äußerlich kenntlich zu sein sich der Hinterwand des Einestes anlegt und gewissermaßen in ihr verschwindet. Die Scheidewand ist $1^1/_2$ cm dick. An der medialen Seite der Höhle sind als Folgen der Sondierung zwei blind endigende Fissuren und der Eingang zu einem Kanal zu entdecken, der in der Wand des Fruchthalters verläuft und auf dessen Hinterseite ausmündet. Das Einest besitzt weder eine Verbindung mit der nicht graviden Uterushälfte, noch mit der Vagina. Es hat den Uterus nach rechts und vorn überwuchert. Eine Abgrenzung der

beiden Hälften ist erst nach Freilegung ihrer Höhlen möglich. Das Mikroskop zeigt eine Deciduaschicht von wechselnder Dicke und ein dichtes Flechtwerk von Muskelzügen. Die leere Uterushälfte weist keine Spuren einer Beteiligung an der Schwangerschaftshypertrophie.

Die beiden folgenden Fälle kann ich nur nach den Referaten in Frommels Jahrbüchern aufführen, da mir die Originalarbeiten nicht zugänglich waren.

5. Fall. *Mihalkovies.* Uterus bilocularis, mit ausgetragener Schwangerschaft im abgeschlossenen Nebenhorn. Zwei Monate nach Absterben der Frucht Fieber. Laparatomie und Drainierung des reduzierten Fruchtsackes. Tod infolge eines subphrenischen Abszesses.

6. Fall. *Antecki.* 24 jährige Multipara. Erwartete nach verschiedenen Peripetien vergeblich ihre Entbindung. Leib wurde kleiner. Keinerlei Fruchtteile zu fühlen aber anamnestisch Schwangerschaft wahrscheinlich. Von Röntgen Fruchtteile aufgewiesen. Abdominale Schwangerschaft mit Übertragen abgestorbener Frucht diagnostiziert. Laparatomie. Tumor erwies sich als das rechte Horn eines Uterus bicornis scheinbar. Vielleicht Interstitialschwangerschaft? *Antecki* wollte den Tumor vom Uterus abtragen, wobei die Uterinhöhle an zwei Stellen eröffnet wurde. Er ließ die diesseitigen Adnexe zurück, umsäumte die Uteruswunde und nähte den Uterus an die Bauchwand an. Die Fruchtkammer hatte keinerlei Verbindung mit der Uterushöhle. Nach Revision des Präparates schließt *Antecki:* Es lag eine Schwangerschaft vor in einer rudimentären Kammer eines Uterus bilocularis, ähnlich wie in einem Falle von *Werner.*

Diese kleine Kasuistik kann ich durch einen Beitrag vermehren, der sich durch einige Besonderheiten auszeichnet.

7. Fall. Gynäkologische Station. Jo. No. 217/1915. Die 25 jährige, verwitwete I. Sch. war als Mädchen immer gesund gewesen. Im 15. Lebensjahre trat zum ersten Male die Menstruation auf, die seitdem regelmäßig alle 4 Wochen wiederkam, 6—7 Tage anhielt und stets ohne Beschwerden verlief. Nur ein leichtes Unbehagen im Unterleib empfand sie einige Tage lang,

bevor die Regel einsetzte. Mit 22 Jahren, im Jahre 1912 verheiratete sie sich und verlor gleich darauf das Unwohlsein. Die ersten Schwangerschaftsmonate verliefen fast ohne Störungen, von leichtem Erbrechen im dritten Monat abgesehen. Im 5. Monat zeigten sich Krampfadern an den Beinen und in der Scheide. Auch empfand sie von da ab Schmerzen im Leib und zwar angeblich mehr in der rechten Seite. Kindsbewegungen hat sie nie gespürt. Etwa im 6. Monat kam Wasser und Milch aus der Brust. Daran erst merkte Pat., daß sie schwanger war. Die Leibschmerzen und das Erbrechen wurden im 6. und 7. Monat immer stärker, sodaß sie sich recht elend fühlte. Nicht selten waren diese Beschwerden so stark, daß die Frau im Bett liegen mußte.

Im 7. oder 8. Monat fiel Pat. direkt auf ihren Leib. Sie fühlte sich danach sehr krank, hatte starke Schmerzen auszuhalten und mußte 5—6 Tage zu Bett bleiben. Dann erholte sie sich wieder. Im 9. Monat nach Ausbleiben der Regel traten die Leibschmerzen wiederum auf, sie waren krampfartig, als ob sich ein Knäuel im Leib zusammenzöge. Ausdrücklich gab sie an — da sie inzwischen spontan ein Kind geboren hat, ist ihre Aussage bemerkenswert — daß es nicht wie Wehen gewesen sei. Der damalige Schmerz dauerte länger. Ohnmächtig war sie weder bei dem Unfall noch später geworden. Da die Frau glaubte, die Geburt ginge schon los, ließ sie die Hebamme holen. Diese meinte nach eingehender, auch innerer Untersuchung, daß es noch lange Zeit habe bis zur Geburt. Sie habe kaum die Hälfte der Schwangerschaft überstanden. Leben des Kindes hat die Hebamme nicht bemerkt. In der

ganzen folgenden Zeit ging es der Frau sehr schlecht. Sie war mehr krank als gesund. Besonders hatte sie mit Schwindelanfällen zu kämpfen, sodaß sie sich nicht allein auf die Straße traute.

Im 11. oder 12. Monat nach Beginn der Schwangerschaft, etwa im Frühjahr 1913 fand sich die Regel wieder. 14 Tage lang blutete die Frau so stark, daß ein Arzt gerufen wurde. Dieser verordnete Bettruhe und riet später nach innerlicher Untersuchung dringend zur Überführung in eine Frauenklinik. Noch während der Blutung kam eines Morgens ein fleischartiges Stück heraus, dreieckig, das nach der Schilderung wahrscheinlich eine Decidua war. Als bei der Bettruhe das Bluten aufgehört hatte, stellten sich so heftige Stiche durch Brust und Rücken ein, daß sich die Frau kaum rühren konnte. Dann trat wieder Erbrechen auf, derart, daß es sie »förmlich aus dem Bette rausruxte;« ferner Leibschmerzen, aber nicht direkt Wehen, ein fürchterliches Würgen. Fieber wurde damals nicht festgestellt. Sie war so elend, daß sie fast nichts essen konnte. Als sie wieder aufstand bemerkte sie, daß der Leib kleiner geworden, das »es« mehr nach unten, nach der linken Seite gerutscht war. Zur Zeit der größten Ausdehnung war der Leib so groß gewesen wie bei 7—8 monatiger Schwangerschaft. Etwa vom April 1913 ab war sie ganz ohne Beschwerden. Der erstbehandelnde Arzt untersuchte sie damals wieder. Er stellte eine Geschwulst an der Gebärmutter fest und meinte, sie sei garnicht schwanger gewesen. Er hielt eine Operation für erforderlich. Da sich die Frau aber wohl fühlte, schob sie die angeratene Operation

auf. Im Juli 1914 verlor sie wieder die Periode. Eine neue Schwangerschaft begann, die ohne jegliche Störung, Erbrechen, Schmerzen oder dergleichen bei sehr gutem Appetit verlief. Am 29. März 1915 wurde sie von der Hebamme leicht entbunden und gebar ein lebendes Kind in Fußlage. Acht Tage danach, als sie sich aus dem Wochenbett erhob, begann das alte Leiden nach einjährigem Stillstand sich wieder zu zeigen. Sie wurde die Leibschmerzen nicht mehr los. Der Bauch wurde größer und sie merkte, daß sich Wasser darin ansammelte. Nun erst suchte sie die Königliche Frauenklinik auf.

Bei der Aufnahme am 15. August 1915 ergab sich folgender Befund: Zart gebaute Frau in recht schlechtem Ernährungszustande. Die Brustorgane waren gesund und die Brüste enthielten Milch. Der Urin war frei von Eiweiß und Zucker. Das Abdomen war kugelförmig aufgetrieben und prall elastisch. In den abhängigen Partien war gedämpfter Schall nachzuweisen, was besonders deutlich bei Lagewechsel hervortrat. Im Leib fühlte man anfangs nur einen ballotierenden Tumor in der linken Unterbauchgegend. Erst nachdem bei einer Probepunktion 5 Liter klarseröser Flüssigkeit abgeflossen waren, konnte ein weiterer Palpationsbefund erhoben werden. Die Vulva klaffte. Es wölbte sich die hintere Scheidewand in Mandarinengröße vor. Der Uterus war klein und retrovertiert. Die Adnexe waren beiderseits nicht zu palpieren. Dem Uterus lag links eng an eine knollige, derbe, mannskopfgroße Geschwulst, die wegen des noch bestehenden, mäßigen Ascites nicht deutlich von jenem abzugrenzen war.

Sie reichte tief in den Douglas hinein, und auch vom Rectum aus fühlte man harte Knollen an ihr.

Da die Anamnese erst nach der Operation in der oben mitgeteilten, ausführlichen Form erhoben wurde, lautete die Diagnose auf malignen Ovarialtumor in Anbetracht des starken Ascites und des sehr schlechten Allgemeinzustandes.

Am 19. August wurde die Operation unter Lumbalanästhesie ausgeführt. Nach der Eröffnung des Leibes in der Mittellinie zeigte sich, daß der Tumor allseitig mit dem parietalen Peritoneum und hinten mit Netz und Darm in breiter Ausdehnung verwachsen war. Es war nicht allzuviel Flüssigkeit im Bauch vorhanden. Die Adhäsionen mit Netz und parietalem Bauchfell ließen sich zum größten Teil stumpf trennen. An einigen Stellen wurden sie abgebunden und durchtrennt. Die Darmverwachsungen an der oberen und hinteren Tumorfläche waren jedoch so fest, daß sie unmöglich in situ gelöst werden konnten. Dagegen fiel auf, daß der Uterus, von dessen oberer Fläche der Tumor abging, sehr beweglich war und sich sehr gut aus dem Becken herausziehen ließ. Unter der Diagnose Fundusmyom wurde beschlossen, erst den Uterus supravaginal möglichst tief zu amputieren und dann an den dadurch beweglich gewordenen Tumor heranzugehen. Die linke Arteria ovarica und das linke Lig. rotundum wurden unterbunden und das linke Parametrium von der Uteruskante abgeschoben, was sehr leicht geschah. Die rechten Adnexe wurden vom Uterus abgebunden und zurückgelassen. Darauf wurde die Blase nach Eröffnung der Plica vorn abgeschoben und

die Cervixkante auch rechts gut freigelegt. Hinten kam man noch nicht an die peritoneale Bekleidung des Uterus heran. Die Aa. uterinae wurden umstochen und der Uterus möglichst tief abgesetzt, worauf die Uterinalligaturen gesichert wurden. Nun ließ sich der Tumor mit dem Uteruscorpus, nachdem er noch von einigen weiteren Adhäsionen befreit war, aus der Bauchhöhle herauswälzen. Auch jetzt noch ließen sich die zahlreichen breiten und schweren Darmadhäsionen nur unter Schwierigkeiten trennen. An einigen Stellen blieb etwas Tumormembran am Darm zurück. Sorgfältige Blutstillung und Revision. Dann wurde in typischer Weise das Lig. latum verschlossen und das Blasenperitoneum über den Uterusstumpf genäht. Sorgfältiges Austrocknen der Bauchhöhle. Das Peritoneum wurde fortlaufend mit Catgut, Fascie und Haut mit Silkknopfnähten genäht. Dauer der Operation: 1 Stunde 15 Minuten. Die Wunden heilten reaktionslos. Acht Tage nach der Operation verließ die Frau das Bett und in der dritten Woche bei unbeeinträchtigtem Wohlbefinden die Klinik.

Das durch die Laparatomie gewonnene Präparat ist ein supravaginal amputierter Uterus mit daran befindlichem Fruchtkörper. Dieser ist ein harter, rundlicher, eiförmiger Tumor mit einem breiteren und einem spitzeren Ende. Sein Umfang mißt in der Länge 54, in der Breite 38,5 cm. Die Oberfläche trägt überall die Spuren strang- und bandartiger, sowie flächenhafter Verwachsungen und gewinnt dadurch ein rauhes, fetziges Aussehen. Aus dem stumpfen Ende ragen ein Paar kindliche Beine hervor, die von

der Leistenbeuge ab sichtbar, stark flektiert und etwas gespreizt sind. Sie sind von einer zarten, durchscheinenden, glatten Haut überzogen. Die beiden Beine sind nach links verzogen und die Füße stark verdreht. Der rechte Fuß steht in ausgesprochener Klumpfußstellung, während der linke eine Valgusstellung eingenommen hat. Auch die Zehen sind übermäßig gekrümmt und an die Fußsohlen herangeholt. Die Haut ist glatt und gelblich. Die Gliedmaßen sind wohl entwickelt, Muskulatur und Fettpolster offenbar gut erhalten, wie sich aus den runden, vollen Formen ergibt. Eine Abnahme auf der Streckseite, gegenüber der Beugeseite ist nicht zu bemerken. Es sind keine Spuren von Mazeration vorhanden. Die Länge der Fußsohlen beträgt 7 cm, der Unterschenkel 10 cm und der Oberschenkel 8 cm. Diese Extremitäten gehören also einer Frucht von mindestens acht Monaten an, wie ein Vergleich mit der *Zangemeister*schen Kurventafel über die Beziehungen zwischen Alter des Kindes und Größe oder Gewicht seiner Organe lehrt. Ihre Gegenwart verrät, daß sich unter der vermeintlichen Geschwulst ein Kind verbirgt. Das Geschlecht desselben ist nicht mehr festzustellen, da die Gegend zwischen den Oberschenkeln von einer dicken Schwarte verhüllt wird. Diese überzieht den ganzen übrigen Körper des Kindes und läßt auch nicht die kleinste Stelle, abgesehen von den Beinen, unbedeckt. Um jeden Zweifel auszuschließen, daß dem Pseudotumor eine fast ausgetragene Frucht zu Grunde liegt, wurde ein Röntgenbild angefertigt. Dies zeigt mit Sicherheit das Vorhandensein einer voll-

ständigen Frucht, an der man Kopf und Wirbelsäule, Ober- und Unterarme, Fingerknochen, Rippen, Ober- und Unterschenkel deutlich erkennen kann. Das Kind ist zwar stark zusammengepreßt, doch liegen alle Knochen im Verbande. Die Schädelknochen sind beträchtlich übereinander verschoben.

In der Mitte des Präparates sieht man den supravaginal amputierten Uterus. Halten wir das Ganze so, wie es im Mutterleibe sich befand, so liegt die verkapselte Frucht von links unten nach rechts oben, schräg über dem Fundus. Die rechten Adnexe sind nicht am Uterus; sie wurden im Becken zurückgelassen. Dagegen gehen das mitexstirpierte linke Ovarium und die dazu gehörige Tube von dem Uterus ab. Von der Amputationsstelle aus aufgeschnitten verläuft die Uterushöhle nach rechts hinten. Sie ist mit normaler Schleimhaut ausgekleidet. Die Uteruswand ist normal dick und weist auf dem Schnitt zahlreiche Blutgefäße auf, ein Zeichen, daß dieser Uterus eine Schwangerschaft durchgemacht hat. Die Uterushöhle hat nun keinerlei Zusammenhang mit den linken Adnexen, die vielmehr von ihr durch ein cystisches, muskulöses Gebilde von Hühnereigröße getrennt sind. Dieses liegt an der ganzen linken Seite des Uterus, zwischen diesem und der Frucht. Bei der Eröffnung dieses Gebildes entleert sich eine dünnflüssige, nicht riechende, gelbliche Masse, die mikroskopisch neben Gewebstrümmern zahlreiche Leukozyten, rote Blutkörperchen und Kristalle in Form von büschelförmig zusammenliegenden Nadeln, die spitz zusammenhängen, besteht. Daneben noch reichlich gelbe Pigmentkörner

und Gebilde, die wie Nierenzylinder aussehen. Aus der Wand der Cyste wurde ein Stück zur mikroskopischen Untersuchung herausgeschnitten. Durch die Öffnung der Cyste kann ein Finger in die Höhle eindringen. Die Austastung ergibt einen ungefähr 7 cm langen, 5 cm breiten, flachen Hohlraum, der sich längs des Uterus vom Fundus bis zur Gegend des inneren Muttermundes erstreckt. Die Wand der Cyste ist 1 bis $1^1/_2$ cm stark und besteht aus einer dicken Muskel- und einer dünnen Schleimhautschicht, der anscheinend Placentargewebe aufsitzt. Aus dem Schnitte quellen nämlich feine, zottige Büschel hervor. Die muskulöse Höhle ist demnach höchstwahrscheinlich der primäre Fruchtsack der ersten Schwangerschaft. Er ist von der offenen Uterushöhle durch eine gleichmäßig, etwa $^3/_4$ cm dicke Scheidewand vollkommen getrennt. Nirgends ist eine Verbindung der beiden Höhlen zu entdecken. Auch an dem der Cervix nahe liegenden Ende oder sonstwo ist kein Eingang zu dem Fruchthalter zu finden.

Die Innenfläche jenes oben erwähnten Hohlraumes ist glatt. Über eine Schwelle gelangt man von der Cyste aus in das Innere des »Tumors« und fühlt hier eine geschlossene Faust, ein Stück des Unterarmes und Spangen, die man als Rippen ansprechen kann. Bei guter Beleuchtung vermag man sogar zum Teil jene Faust zu sehen; die Finger sind gut erhalten und nicht mazeriert. Mit Hilfe der Austastung läßt sich das uterine Gebilde genau von der kindlichen Geschwulst abgrenzen. Wie ein flacher, runder, etwa 8 cm im Durchmesser haltender Kuchen

liegt der Uterus unter der Frucht, die breit mit dem verschlossenen Uterushorn verbunden ist. Der Fundus uteri geht in gleichmäßigem Bogen von dem aufgeschnittenen rechten Teil auf den geschlossenen linken Teil über. Die schwartige Bekleidung der Frucht setzt sich ringsum auf die Wand des Hohlraumes fort. Die Grenze wird auf der Rückseite (immer vom Uterus aus gerechnet) durch eine seichte Rinne gerade noch angedeutet. Diese vertieft sich nach dem Fundus zu und geht vorn in eine scharfe Furche über. Die hintere Wand ist glatt ausgespannt, die vordere hat sich stark gefaltet. Von einer dieser Spalten entspringen etwas unterhalb der Mitte die linken Adnexe, die sehr viel tiefer als die rechten abgehen. Die wohlgebildete Tube mißt 8, das Ovarium 4 : 2 : 1 cm. Das Lig. rotundum inseriert etwas unterhalb der beiden und ist kurz abgeschnitten. Die Entfernung des Ansatzes beider Tuben am Uterus beträgt 8 cm.

Um Aufschluß über den Zustand der inneren Organe des Kindes zu erhalten, wurde dasselbe der Länge nach durchsägt. Der Schnitt ging zwischen den Beinen hindurch und lag annähernd in der Medianebene. Sehr auffallend war auf den ersten Blick das bunte Farbenspiel der Schnittflächen. Das Weiß der Schwartenhülle setzte sich deutlich von dem Braun der Cutis ab. Leuchtend gelb hob sich das Fett hervor. Das graubraune Gehirn nahm ein Drittel des Ganzen ein und zeigte einen Rest seiner Struktur nur durch die dunklere, unscharfe Schattierung der Randteile. Blaßgelb waren die Knochen anzusehen. Unter

dem Rosenkranz der violetten Rippenknorpel lag tiefrot mit einem Stich ins Schwarze das Herz. Dahinter nach der konvexen Rückenkrümmung zu, fast schwarz die komprimierte Lunge. Das Zwerchfell wie die Bauchorgane lassen sich nicht mit Sicherheit bestimmen. Ein Gewürm dunkler Striche, die durch feinste weiße Linien getrennt sind, kann als Querschnitt eines Convoluts von Därmen bezeichnet werden. Mit größter Wahrscheinlichkeit ist ein am unteren Teil der vorderen Bauchwand gelegener Hohlraum als Harnblase anzusprechen. Untrennbar ist die Haut mit der $^1/_2$—1 cm dicken Schwarte verwachsen. Von Gesicht und oberen Gliedmaßen ist nichts zu entdecken. Das Kind liegt in verstärkter Beugehaltung, der Kopf ist stark gegen die Brust gedrückt, sodaß die vordere Brustwand nach vorn leicht concav gekrümmt ist. Die Schädelknochen sind untereinander geschoben. Extrem ist die Haltung der Frucht nicht zu nennen. Dann würde sie auch eine kuglige und nicht eine ovale Form eingenommen haben. Der größte Durchmesser des Querschnittes beträgt 19 cm, der kleinste 11 cm. Die ungefähre Nackensteißlänge 22 cm.. Um das seltene Präparat nicht zu beeinträchtigen, wurde von einer weiteren Eröffnung der Frucht oder des Fruchthalters Abstand genommen.

Zur mikroskopischen Untersuchung wurden Stücke aus dem Hirn, den Brustorganen, verschiedenen Stellen der Schwartenbedeckung und dem Fruchthalter entnommen. Die Schnitte der kindlichen Organe nahmen zwar noch Farbe an aber nur in geringem Maße. Von einer Kernfärbung kann nicht mehr die Rede sein, aus-

genommen bei den Knorpelzellen. Diese sind im hyalinen Knorpel sehr zahlreich vertreten und heben sich, obwohl schwach, dennoch scharf begrenzt deutlich hervor. Das Gehirn ist eine strukturlose Masse, in der man bei längerer Beobachtung noch Schatten rundlicher Ganglienzellen erkennt. Etwas besser ist es mit einem faserigen, fleischartigen Stückchen bestellt, das ungefähr der Mitte des kindlichen Durchschnitts entnommen war. Zwar sind auch hier Kerne nicht sichtbar, jedoch läßt sich hie und da eine Querstreifung der Gewebsfasern beobachten. Diese Querstreifung ist aber keineswegs so deutlich, daß nicht Zweifel an ihrem Bestehen laut geworden wären. Das ganze Strukturbild, längs, schräg und quer getroffener, sich durchflechtender, paralleler Faserbündel im Verein mit der Herkunft des Objektes aus der Mitte der Brusthöhle, dicht unter den ventralen Rippen, läßt mit Bestimmtheit den Schluß zu: Herzmuskel. Das klarste Bild ist der Lunge eigen. Es zeigt ein feinmaschiges, retikuläres Gewebe mit roten Blutkörperchen und hyalinen Knorpelzellen. Auch hier ist die Diagnose nur aus der Gesamtübersicht und der Fundstelle, dem dorsalen Teil der Brusthöhle hinter dem Herzen mit Wahrscheinlichkeit zu stellen. Aus der Schwartenhülle waren an verschiedenen Stellen Stücke herausgeschnitten worden, aber nicht so tief, daß die Haut des Kindes mitgefaßt worden wäre. Die Bilder bewegen sich zwischen solidem, fibrösem Gewebe und fast reinem Fettgewebe. Im Allgemeinen bildet die Grundlage derbes, zellarmes Fasergewebe in zur Oberfläche paralleler Schichtung. Die Bindegewebsfasern sind aber

nur an wenigen Stellen gut erhalten, meist befinden sie sich in einer hyalinen Umwandlung. Spindlige, ovale und runde Bindegewebszellen sind vorhanden aber an manchen Stellen recht spärlich vertreten. Groß ist der Gefäßreichtum des Gewebes. Jedoch sind die meisten Gefäße obliteriert. Um diese häufen sich zu kleineren Herden kleine, runde Zellen mit stark gefärbtem Kern, die über das ganze Bild verstreut sind. Während manche Schnitte aus den geschilderten Bestandteilen durchweg solide gebaut sind, zeigen andere Fettgewebsinseln, die nicht nur an der Oberfläche, sondern auch tief im Gewebe liegen. Diese finden sich wieder an andern Stücken so zahlreich, daß das fibröse Gewebe ganz zurücktritt und wir das Bild reinen Fettgewebes vor uns haben. Die Wand des primären Fruchthalters besteht in der Hauptsache aus einer breiten Schicht glatter Muskelfasern, die in Zügen gruppiert, sich mannigfach durchflechten. Deutlich setzt sich ein schmaler Schleimhautstreifen ab, der alte Blutungen enthält. Deciduazellen sind nicht zu bemerken auch nunmehr über $2^1/_2$ Jahre nach dem Ende der Schwangerschaft nicht zu erwarten. Verschieden tief in die Schleimhaut gebettet sieht man total nekrotische, teilweise verkalkte Placentazotten in ihrer typischen Form.

Zu einer Lithopädionbildung ist es noch nicht gekommen. Weder in der Schwartenhülle noch in der Haut des Kindes, geschweige denn in seinen Organen, finden sich Spuren von Kalkablagerungen.

Diese Beschreibung bezieht sich auf das bereits seit mehreren Wochen in Kaiserlingscher Flüssigkeit

gehärtete Präparat. Das ist besonders bei der Beurteilung der Masse zu beachten. Auch ist aus diesem Grunde nichts Sicheres über den Feuchtigkeitsgehalt der kindlichen Organe zu sagen.

Wie haben wir nun den Befund zu deuten? Nicht in Frage kommen Gravidität in der Tube und im Nebenhorn eines Uterus bicornis. *Fraenkel* faßt allerdings seinen Fall als Schwangerschaft im Nebenhorn eines Uterus bicornis bicollis auf und nimmt an, daß der gravide Teil an dem Haupthorn während der Gravidität emporgewachsen und nachträglich mit ihm verwachsen wäre. Die Beschreibung und die Abbildung lehren aber, daß zwischen dem Fruchtsack und dem Fundus uteri keine Furche, geschweige denn eine Einsattelung besteht. Die Zeichnung ist auch der von *Riedinger* gegebenen so auffallend ähnlich, daß ich ebenso wie *Werner* den Fall mit Bestimmtheit als Schwangerschaft in der verschlossenen Hälfte eines Uterus septus s. Uterus bilocularis hinstellen möchte.

Für uns kommen nur in Betracht: Schwangerschaft im Uterus bilocularis hemiatreticus und interstitielle Gravidität. Wir wollen ganz absehen davon, daß es nach *Werth* keine sichere instertitielle Schwangerschaft gibt, die älter als sechs Monate geworden ist, während unser Kind sicher im achten Monate seiner Entwickelung stand. Die interstitielle Schwangerschaft nimmt ihren Ausgang von dem in der Uteruswand gelegenen Teil der Tube. Daher sitzt in den ersten Monaten der Gravidität der Fruchthalter dem Uterussacke wie ein Horn auf. Später wird die Wand des Uterus der Länge nach entfaltet. Tritt nun eine Ruptur ein und involvier

sich der Fruchtsack, so ist doch anzunehmen, daß er sich nach seinem Ausgangspunkt, der Tubenecke zu, retrahiert. Mithin müßte auch der längs des Uterus liegende Teil sich von unten nach oben verkürzen oder gar völlig verschwinden. Durch die Rückkehr in die Ruhelage müßte auch das Mündungsstück der Tube in der Uterushöhle deutlich sichtbar werden. Davon ist aber in unserm Falle nichts zu bemerken. Der Fruchtsack hat sich zwar gut involviert, dafür spricht die Stärke der Wand und der Umstand, daß der Fruchthalter den Fundus uteri nicht überragt. Dabei erstreckt sich die Höhle in ihrer Hauptrichtung längs des ganzen Corpus uteri bis zum Cervix. Der Fruchtsack hat sich somit nicht nach der Tubenecke, sondern nach der ganzen Seitenkante des Uterus retrahiert. Also bestand hier primär ein muskulöser, mit Schleimhaut ausgekleideter Hohlraum, von dem die linken Adnexe samt Ligamentum rotundum ausgehen. Da dieser in ganzer Länge mit dem Uterus zusammenhängt und zwar bis zum höchsten Punkt des Fundus, wo sich nicht die geringste Einkerbung findet, so kann es sich nur um einen Uterus septus mit Verschluß der einen Hälfte handeln. Für diese Annahme einer nicht erst sekundär durch die Gravidität gebildeten Höhle spricht auch die beträchtliche Wandstärke, die der der offenen Uterushöhle nicht nachsteht, ja diese sogar übertrifft. Damit stimmt auch der Befund eines gleichmäßig dicken Septums überein, das keinen Verbindungskanal der beiden Hälften enthält. Schließlich ist bei dieser Auffassung auch der ungestörte Ablauf der Schwangerschaft in der offenen Hälfte begreiflich. Denn eine

durch interstitielle Gravidität geschwächte Uteruswand hätte schwerlich allen Anforderungen besonders während der späteren Geburt so tadellos nachkommen können.

Mit den anderen Fällen von Schwangerschaft im atretischen Uterus bilocularis läßt sich unser Präparat nicht vergleichen, da jene teils während, teils bald nach dem Ende der Gravidität zur Operation oder Obduktion kamen. Am längsten wurde der Fötus nach seinem Tode im Mutterleibe getragen im Falle *Werner* und zwar vier Monate. Da lag er aber im uneröffneten Fruchthalter. In unserem Falle jedoch trat eine Ruptur ein und der von seinem Inhalt befreite Uterus hatte über $2^1/_2$ Jahre Zeit sich zurück zu bilden. Hier finden wir also die Gebärmutter in fast vollendeter Involution, dort stets in dem dem Zeitpunkte der Unterbrechung der Schwangerschaft entsprechenden Zustande.

Wir haben also einen Uterus septus mit atretischer linker Hälfte. In dieser siedelt sich ein befruchtetes Ei an. Der Ursprung desselben ist nicht mehr festzustellen, da das Corpus luteum längst zurückgebildet ist. Die Spermatozoen können nur auf dem Wege über die rechte Uterushälfte und die rechte Tube das Ei erreicht haben. Entsprang dieses dem rechten Ovarium, so fand eine Transmigratio externa ovuli statt. Entstammt es dem linken Eierstock, so liegt eine Transmigratio externa seminis vor. Diese Auffassung schien *Kußmaul* so unwahrscheinlich, daß er für das Zustandekommen der Nebenhornschwangerschaften lieber eine secundäre Verödung des Stiel-

kanales annahm. Durch die Versuche *Leopolds* an Tieren ist die äußere Überwanderung unzweifelhaft festgestellt. Heutzutage ist uns diese Vorstellung ganz geläufig geworden, da wir wissen, welche erstaunliche Kraft der Wimperstrudel der Fimbrien entwickelt. Auch haben Gefrierschnitte gezeigt, wie nahe aneinander die abdominalen Tubenostien in viva liegen.

Die Entwickelung des Eies erfolgte ohne Störung bis etwa zum siebenten bis achten Kalendermonat. Da erlitt die Frau ein Trauma, indem sie auf den Leib fiel. Dem war die vielleicht stellenweis überdehnte Uteruswand nicht gewachsen. In ganz typischer Weise wird bei der Nebenhornschwangerschaft des Uterus bicornis der obere mediale Teil des Fruchtsackes stark gedehnt, sodaß sich oft große, papierdünne Stellen dort finden. Ein ähnliches Verhalten treffen wir bei einigen Fällen unserer Kasuistik *(Fraenkel, Werner, Scheffzek)*. Beachten wir in unserm Falle die in der letzten Zeit vor dem Unfall zunehmenden Leibschmerzen und das Erbrechen, so liegt es sehr nahe, eine Überdehnung der Fruchthalterwand wie in jenen Fällen anzunehmen. Dann erklärt sich auch leicht die Tatsache der Uterusruptur, denn ein intakter muskelkräftiger Uterus berstet selbst auf ein direktes Trauma nicht ohne weiteres. Genug, die Gebärmutter rupturierte hinten oben, und der Fötus schlüpfte in seinen Eihüllen aus dem Fruchthalter in die Bauchhöhle.

Das die Eihäute nicht, oder wenigstens nicht in großem Umfange, zerrissen wurden, dafür sprechen mehrere Umstände. Einmal sehen wir sie unmittelbar als ununterbrochenen Überzug beider Beine. Ferner

weist die Haltung des Kindes darauf hin, daß es von den Eihüllen umschlossen blieb. Es hat die physiologische Beugung bewahrt. Nur ist diese unter dem konzentrischen Druck der schrumpfenden Schwarten verstärkt worden. Wäre die Frucht auch aus Amnion und Chorion ausgetreten, so hätte sie sicher eine freiere, gestrecktere Haltung angenommen. Auf diesen Unterschied im Verhalten der Föten, die in die freie Bauchhöhle übertreten, lenkt *Werth* in *von Winckel's* Handbuch unsere Aufmerksamkeit hin. Auf die Haltung üben sekundäre Veränderungen, wie Verkalkung, Adhäsionen oder Schwarten keinen bestimmenden Einfluß aus. Schließlich sehe ich in der innigen Verbindung des Kindes mit dem rupturierten Uterus einen Beweis für meine Behauptung. Die Placenta samt einem Teil der Eihäute sind in der Gebärmutter haften geblieben und haben eine breite Verbindung mit dem Teil der Eihüllen unterhalten, der den Fötus umspannt. Dadurch ist dieser fest an der Rißstelle fixiert worden, sonst hätte er sich wahrscheinlich weiter von der Gebärmutter entfernt und diese wäre an ihrer vollständigen Rückbildung nicht gehindert worden.

Die Uterusruptur machte auffallend geringe Erscheinungen. Die Frau konnte nichts angeben, was auf eine innere Blutung oder eine Peritonitis hingewiesen hätte. Auch dieser Umstand deutet darauf hin, daß der Riß an einer gefäßarmen, gedehnten Wandpartie eintrat, denn die Zerreißung eines normalen Uterus mit seinem kolossalen Gefäßreichtum muß eine starke, innere Blutung zeitigen. Unsere Patientin jedoch fühlte sich nach einigen Tagen Bettruhe

ganz wohl bis zum neunten Kalendermonat. Erst jetzt begann für sie eine wahre Leidenszeit. Am richtigen Schwangerschaftsende traten Wehen ein, die als sehr krampfartige Schmerzen empfunden wurden. Der Uterus involvierte sich. Dieser Vorgang, vielleicht auch die Absonderung von Lochien, die ja nach außen nicht abfließen konnten und deshalb ihren Weg in die Bauchhöhle nahmen, übte einen anhaltenden Reiz auf das Bauchfell aus. Es bildeten sich zahlreiche Verwachsungen des Fötus mit Dünn- und Dickdarm, Netz- und Bauchwand. Die Beteiligung des Netzes ist jetzt noch an dem Gehalt der Schwarte an Fettgewebe zu erkennen. Diese schwartige Umhüllung des Kindes ist das Produkt jener langwierigen Entzündung des Bauchfells. Warum beide Beine des Kindes von der Leistenbeuge ab so ganz und gar von jeder Adhäsion verschont geblieben sind, vermag ich nicht zu sagen.

Nicht ausgeschlossen ist es, daß das Kind noch nach der Ruptur gelebt und sich weiter entwickelt hat. Die Frau gibt an, der Unfall sei ihr im siebenten oder achten Monat zugestoßen. Die Größe des Kindes (etwa 44 cm Körperlänge, entsprechend der Nackensteißlänge von 22 cm) und sein fast reifes Aussehen deuten aber darauf hin, daß der Tod erst im neunten Schwangerschaftsmonat eingetreten ist. Indessen sind die Mitteilungen der Frau, drei Jahre nach jenen Vorgängen nicht mehr so bestimmt, daß man sich unbedingt auf sie verlassen könnte.

Im elften bis zwölften Monat nach Ausbleiben der Regel war die wohl durch die besonderen Um-

stände verzögerte Rückbildung des Uterus vollendet. Die Menstruation stellte sich wieder ein und die Decidua der offenen Hälfte wurde ausgestoßen. Diese hatte somit an der Schwangerschaftshypertrophie teilgenommen, eine stets wiederkehrende Beobachtung bei der Gravidität im doppelten Uterus. Nur *Scheffzek* gibt an, daß die leere Uterushälfte keine Spuren einer Beteiligung an der Schwangerschaftshypertrophie aufgewiesen hätte. Sein Präparat wurde jedoch erst vier Monate nach Stillstand der Gravidität und acht Wochen nach Wiedereintritt der Menses gewonnen. In dieser langen Zeit hatte sich natürlich die offene Uterushälfte vollkommen zurückgebildet.

Allmählich kamen die peritonitischen Erscheinungen zum Stillstand. Der Uterus hatte sich involviert, der Fötus war abgekapselt, die Schwarten geschrumpft. Die Frau fühlte sich wieder gesund. Von links schräg aufwärts war die Frucht über und etwas hinter dem Fundus gelagert. So kam es, daß die im Jahre 1914 einsetzende Schwangerschaft der offenen, rechten Uterushälfte ungestört verlief und ihr normales Ende erreichte. Der kindliche Pseudotumor verhielt sich eben gerade so wie eine gutartige Uterusgeschwulst, für deren pathologische Dignität während Schwangerschaft und Geburt weniger die Größe als der Sitz maßgebend ist. Der aus dem kleinen Becken aufsteigende, gravide Uterus trug das tote Kind in die obere Bauchgegend empor. Dieses konnte somit auch kein Geburtshindernis abgeben.

Während der Schwangerschaft, mit der sie begleitenden Hypertrophie und der Auflockerung der

Gewebe, hatte die Frau keine Beschwerden empfunden, wohl aber stellten sich solche im Wochenbett ein. Die Involution des Uterus verursachte wohl eine Zerrung an den Adhäsionen und ließ die entzündlichen Vorgänge wieder aufflackern.

Als sich die Frau in der Klinik einfand, um von ihrer Geschwulst befreit zu werden, verschwieg sie die früher durchgemachte Schwangerschaft. Infolgedessen wurde eine Fehldiagnose auf malignen Ovarialtumor gestellt, wozu der reichliche Ascites und vor allem auch der schlechte Allgemeinzustand beitrugen. Hier, sowie aus dem Falle *Scheffzek* geht zur Evidenz die Bedeutung einer ausführlichen Anamnese hervor. Diese allein kann schon von der (auch bei Nebenhornschwangerschaften) nicht seltenen Verwechslung mit Geschwülsten des Uterus oder der Adnexe schützen. In *Scheffzeks* Fall war durch die Vorgeschichte der Hinweis auf eine nicht in der Uterushöhle verlaufene Gravidität gegeben. Man nahm aber von der Diagnose Extrauteringravidität Abstand, weil der Uterus nicht gesondert vom Tumor zu tasten war.

Das ist aber durchaus nicht zu erwarten bei Schwangerschaft im Uterus septus hemiatreticus oder interstitieller Gravidität. Nur einmal verriet sich die leere, offene Uterushälfte als flache Erhabenheit an der Seite des Fruchtsackes bis zu deren Mitte reichend *(Fraenkel)*. Meist war der normale Uterus gar nicht zu tasten, weil er vollständig in die Wand des schwangeren Teils einbezogen war *(Werner, Scheffzek, Riedinger)*. Theoretisch könnte der verschieden hohe Abgang der Adnexe die Aufmerksamkeit erwecken, doch

sind diejenigen der leeren Hälfte in praxi selbst bei Narkosenuntersuchung *(Riedinger)* nicht zu fühlen.

Läßt sich also der Uterus von dem zweifelhaften Tumor nicht abtasten, so gibt es nur noch zwei Wege, die Diagnose weiterzuführen. Der eine ist die Exploration des Uterusinnern. In der Geburtsperiode ist die Austastung mit dem Finger bisweilen möglich; früher oder später muß man zur allerdings sehr gefährlichen Sonde greifen. Diese beiden Mittel geben einmal Aufschluß über den Verlauf der Gebärmutterhöhle und ermöglichen eine Kontrolle der Palpation; ferner offenbaren sie, daß dieser Uterus leer ist und als Fruchthalter nicht in Frage kommt. Beobachtet man bei dieser Sachlage ein lebendes Kind in einem rythmisch und kräftig sich kontrahierenden Sack, wie es *Riedinger* glückte, so kann die Diagnose nicht fehl gehen. Es käme nur ausgetragene Nebenhornschwangerschaft des Uterus bicornis in Frage. Dabei ist aber das leere Haupthorn stets deutlich durch die Palpation des Nebenhornstieles abzugrenzen. Bei ausgetragener Tubargravidität und interstitieller Schwangerschaft zeigt aber der Fruchthalter niemals so kräftige Wehen, wie *Riedinger* sie beschreibt.

Ist das Kind abgestorben und sind Kindsteile nicht deutlich zu fühlen, so kann man über den Wert der anamnestischen Daten bezüglich einer Gravidität in Zweifel geraten. Bei dieser Situation bleibt die Diagnose gewöhnlich bei der Wahrscheinlichkeitsdiagnose »Tumor« stehen. Ebenso ist es, wenn die Vorgeschichte überhaupt zu dürftig ausfällt. Wir dürfen uns aber damit nicht begnügen, solange uns noch ein

leicht anzuwendendes Hilfsmittel zur Klärung der Frage zur Verfügung steht. Das ist die Röntgenaufnahme, und damit meine ich den zweiten Weg. Der Fall *Antecki* lehrt, wie auf diese Weise die Natur des vermeintlichen Tumors aufgedeckt wurde. Auch in unserem Falle geschah das nachher, leider zu spät, um für die Richtigstellung der Diagnose in Betracht zu kommen. Auf Grund dieser Erfahrungen möchte ich auf den Nutzen der Röntgenbilder zur Feststellung, ob es sich bei einem Tumor um einen retinierten Fötus handelt, nachdrücklichst hinweisen. Die Kenntnis, die sie vermitteln, kann von bestimmendem Einfluß auf die Art des operativen Eingriffs sein.

Die Operation ist die Therapie, die einzig und allein in Frage kommt. Sie kann nur aufgeschoben werden, wenn eine flagrante Peritonitis noch besteht *(Scheffzek)*. Das Ideal ist die Semiamputatio uteri, die *Sänger* mit durchschlagendem Erfolg bei der Behandlung der Nebenhornschwangerschaft des Uterus bicornis einführte. Sie erstrebt die Erhaltung des Haupthornes und bewahrt dadurch der Patientin die Möglichkeit Kinder zu gebären. So leicht diese Operation beim Uterus bicornis ist, ebenso schwierig ist sie beim Uterus bilocularis. Dort die einfache Abtragung am Stiel des Nebenhorns, hier die Schwierigkeit, die große gemeinsame Wand, deren Lage oft äußerlich garnicht festzustellen ist, in ihrer ganzen Ausdehnung zu durchtrennen. Diese Absicht wird bisweilen undurchführbar während oder kurz nach der Schwangerschaft, weil in der Wand unzählige, strotzend gefüllte Blutgefäße verlaufen. Deshalb

nahm *Riedinger* notgedrungen seine Zuflucht zum Porro.

In unserem Falle konnte die Operation wegen der innigen Verwachsung der Frucht mit dem Uterus kaum eine andere als die supravaginale Amputation sein.

Zum Schlusse ist es mir eine angenehme Pflicht, Herrn Geheimrat *Winter* für die Überlassung des interessanten Falles meinen Dank auszusprechen. Dank schulde ich auch Herrn Privatdozent Dr. *Sachs* für seine Ratschläge bei der Abfassung der Arbeit.

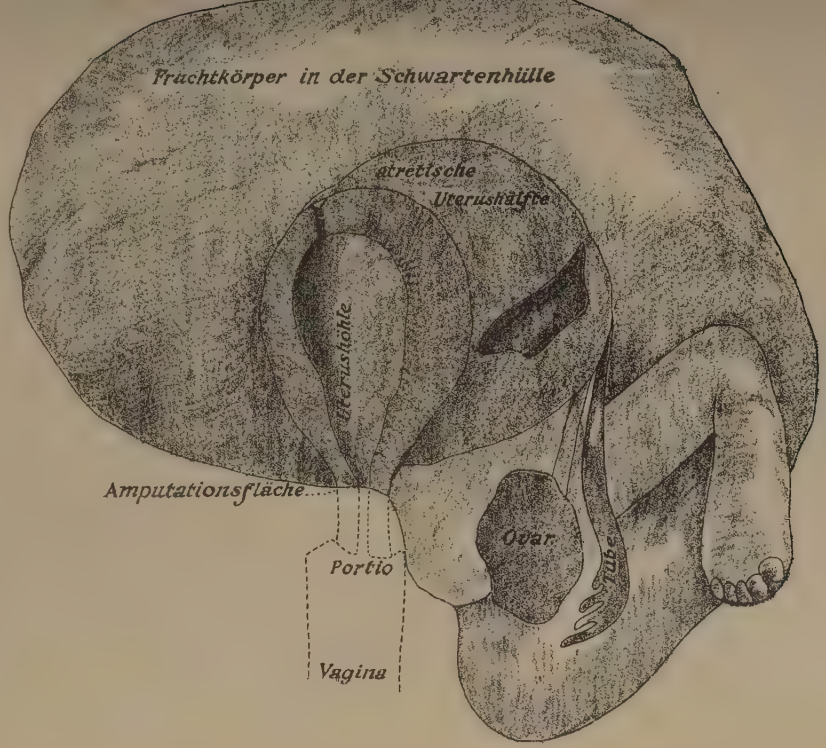
Fruchtkörper in der Schwartenhülle
atretische
Uterushälfte
Uterushöhle
Amputationsfläche
Ovar
Tube
Portio
Vagina

Literatur.

Antecki: Seltener Fall aus der geburtshilflichen Praxis (Polnisch). Przeglad chir. i. gui. Bd. 6, S. 122. From. Jahrb. 1911. S. 543.

Abuladse: Zur Diagnosenfrage der progressierenden Schwangerschaft im rudimentären Horn des Uteris unicornis. Volkmanns Sammlung Klin.-Vorträge 1911 Nr. 614.

Derselbe: Zur Lehre von der Schwangerschaft im sogenannten rudimentären Uterushorn mit Beschreibung eines vor der Operation erkannten solchen Falles mit ausgetragener Frucht. Russ. Journ. f. Geb. u. Gyn. 1912. S. 1395 Zentralbl. f. Gyn. 1913. S. 403.

Bastian: A propos d'un cas d'utérus didelphe à form atypique dont le gauche, gravide fut pris pour une grossesse extra-utérine; hystoréktomie unilatérale; guérison. Révue med. de la suisse rom. 1909 Nr. 1.

Beckmann: Weitere Beiträge zur Gravidität im rudimentären Nebenhorn. Zeitschr. f. Geb. u. Gyn. Bd. 68 S. 600.

Bencke: Nebenhornschwangerschaft. Freie Vereinigung mitteldeutscher Gynäkologen. 21. 1. 12. Zentralbl. 1912. S. 337.

Bogdanovies: Graviditas in cornu rudimentario uteri bicornis. Gyn-Gesell. in Budapest. Zentralbl. f. Gyn. 1913. S. 1204.

Brauß: Ein Beitrag zur Gravidität im rudimentären Nebenhorn I.-D. Bonn 1912.

Brettschneider: Gravidität im rudimentären Nebenhorn. Ges. f. Geb. zu Leipzig 21. 3. 04. Zentralbl. f. Gyn. 1904 S. 707.

Brindeau A.: Grossesse dévelopé dans une corne utérine atrophiée. Bull. de la Soc. d'obst. de Paris 1907. S. 250. Zentralbl. f. Gyn. 1908. S. 1020.

Bruno: Die Diagnose der Schwangerschaft im rudimentären Uterushorn. Russ. Journ. f. Geb. u. Gyn. Juli 1913. Arch. genéral de chir. 1914 S. 358.

Burdsinsky: Russ. Journ. f. Geb. 1907 S. 640.

Calderini: Über einen Fall von abnormer Schwangerschaft in einem mißgestalteten Uterus. Monatsschr. f. Geb. u. Gyn. Bd. 35 S. 648.

Chapius: Zwillingsschwangerschaft im rudimentären Horn. Gynaecologia helvetica 1912 Herbstausgabe. Zentralbl. f. Gyn. 1913 S. 750.

Cholmogoroff: Zwillingsschwangerschaft im rudimentären Horn. Russ. Journ. f. Geb. u. Gyn. Bd. 21 Nr. 11.

Cohn: Die Schwangerschaft im rudimentären oder atretischen Nebenhorn des Uterus bicornis unicervicalis, Revista de chir. Juli–August 1907 (Rumänisch). Frommels Jahrbücher 1907 S. 69.

Derselbe: La grossesse dans la corne accessoire rudimentaire ou atrésique de l'utérus bicorne unicervicale. Revue de gyn. et de chir. abdom. 1909 S. 3.

Conrad: Utérus bicorne, gravid, rompue — laparatomie — guérison, Journ. de chir. et annal de la soc. Belg. de chir. 1906 S. 151. Zentralbl. f. Gyn. 1907. S. 24.

Daverne: Schwangerschaft in einem Uterushorn. Revue mens. de gyn., d'obst. et de péd. 1914 Januar. Zentralbl. f. Gyn. 1914 S. 1232.

Dawydowa-Schepelewa: Ein Fall von ausgetragener ektopischer Schwangerschaft. Russ. Journ. f. Geb. u. Gyn. Bd. 14 S. 1490.

Doran: Cornual pregnancy, rupture. Journ. of obst. a. gyn. of the brit. emp. Bd. 10 S. 448. Zentralbl. f Gyn. 1906 S. 1357.

Engström: Über Schwangerschaft im unvollkommen entwickelten Horne eines Uterus bicornis bicollis. Mitteilungen aus der Gyn. Klinik. Bd. 3 Berlin 1901.

Felix: Die Entwicklung der Harn- und Geschlechtsorgane. Keibel-Malls Handbuch der Entwicklungsgeschichte 1911 Bd. 2.

Flatau: Rudimentäres Uterushorn mit dreimonatlicher Frucht. Fränk. Ges. f. Gyn. vom 3. 2. 07. Münch. med. Woch. 1907 S. 633.

Frank: Schwangerschaft im rudimentären Horn, Ruptur. Ges. f. Geb. in Köln. 29. 11. 05. Monatsschr. f. Geb. u. Gyn. Bd. 24. S. 247.

Fraenkel: Ausgetragene Schwangerschaft im atretischen Uterus bicornis bicollis zugleich ein Beitrag zur Diagnose desselben. Monatsschrift f. Geb. u. Gyn. Bd. 18 S. 282.

Freund: Zur Gravidität und Haematometra des atretischen Nebenhornes. Arch. f. Gyn. Bd. 79. S. 381.

Fuchs: Zur Kenntnis der Eiimplantation im rudimentären Nebenhorn des Uterus. Hegars Beiträge Bd. 11. S. 220.

Fürst, Livius: Über die Bildungshemmungen des Uterovaginalkanales. Monatsschr. f. Geburtsk. u. Frauenkr. 1867 Bd. 30.

Fürter: Gravidität im rudimentären Nebenhorn des Uterus bicornis I.-D. Würzburg 1903.

Grätzer: Die Krankheiten des Fötus. I.-D. Breslau 1837.

Hannes: Ein Fall von ausgetragener ektopischer Schwangerschaft. Monatsschr. f. Geb. u. Gyn. Bd. 21. S. 356.

Hellier: Zwei Fälle von Abdominalschwangerschaft. Journ. of obst. and gyn. of brit. emp. 1904. S. 438. Zentralbl. f. Gyn. 1905. S. 58.

Heyden: Schwangerschaft im rudimentären Uterushorn. Ned. Tydschr. v. Geneesk. 1914. S. 1536. Zentralbl. f. Gyn. 1914. S. 273.

Hicks, H. T.: Ein Fall von geplatzter Extrauteringravidität im rudimentären Horn eines Uterus bicornis unicollis. Brit. med. journ. 1908. 8. Febr. Zentralbl. f. Gyn. 1909. S. 200.

Himmelfarb: Über Nebenhornschwangerschaft. Münch. med. Wochenschr. 1888. S. 283.

Hinselmann: Demonstration des Präparates von einer ausgetragenen Nebenhornschwangerschaft. Niederrh.-westf. Ges. f. Gyn. 1. 3. 14. Monatsschr. f. Geb. u. Gyn. Bd. 39. S. 724.

Hoehne: Nebenhornschwangerschaft. Nordwestd. Ges. f. Gyn. 8. 5. 08. Monatsschr. f. Geb. u. Gyn. Bd. 30. S. 649.

Kworostansky: Über Anatomie und Pathologie der Placenta. Arch. f. Gyn. Bd. 70. S. 143.

Lawers und *Daels:* Utérus bicorn. à grossesse multiple. Bull. de l'acad. Royal. de méd. Belg. séance 30. 9. 1911. Bd. 25 Nr. 8. Zentralbl. f Gyn. 1912. S. 153.

Hoff: Beitrag zur Histologie der Schwangerschaft im rudimentären Nebenhorn. Arch. f. Gyn. Bd. 80. S. 352.

Jaglom: Uterus bicornis mit rudimentärem Nebenhorn. I.-D. Bern 1912.

Kehrer, E.: Des Nebenhorn des doppelten Uterus. I.-D. Heidelberg 1899.

Kermanner: Die Fehler in der Verschmelzung der Müllerschen Gänge. Zeitschrift f. Geb. Bd. 72. S. 721.

Kiparski — v. Ott: IV. Kongreß tschechischer Naturforscher und Ärzte in Prag. 1908.

Kleinwächter: Gravidität im rudimentären Horn eines Uterus bicornis. Encyklopädische Jahrbücher der gesamten Heilkunde von Prof. A. Eulenburg Bd. 27. S. 246.

Knauer: Ausgetragene Schwangerschaft im rudimentären Nebenhorn. Verein der Ärzte in Steiermark. 29. 4. 04. Monatsschrift f. Geb. Bd. 20. S. 1188.

Knoop: Aufgerissene Schwangerschaft im atretischen Nebenhorn. Niederrhein.-westf. Ges. f. Gyn. 25. 2. 12. Monatsschr. f. Geb. Bd. 38. Ergänzungsheft S. 360.

Krieger: Monatsschr. f. Geburtsk. u. Frauenkr. 1858 Bd. 12. S. 179.

Krukenberg: Geplatztes, gravides, rudimentäres Nebenhorn eines Uterus unicornis. Nordwestd. Ges. f. Gyn. 8. 5. 08. Monatsschr. f. Geb. Bd. 30. S. 642.

Kußmaul: Von dem Mangel, der Verkümmerung und Verdopplung der Gebärmutter. Würzburg 1859.

Küstner: Gravidität im rudimentären Nebenhorn. Gyn. Ges. zu Breslau. 30. 2. 06. Monatsschr. f. Geb. Bd. 23. S. 733. Zentralbl. f. Gyn. 1906. S. 1252.

Leopold: Die Überwanderung des Eies. Arch. f. Gyn. Bd. 16. S. 24.

Derselbe: Ein neuer Fall von Gravidität im rudimentären Nebenhorn. Gyn. Ges. zu Dresden. Zentralbl. f. Gyn. 1908. S. 887.

Lewers: Pregnancy in a. rudimentary uterus corne. Transact. of obst. soc. of London Bd. 47. S. 111. Zentralbl. f. Gyn. 1906. S. 191.

Limnell: Anatomische Befunde in einem Falle von Nebenhornschwangerschaft. Arch. f. Gyn. Bd. 81. S. 399.

Linden, van der L. und *Gaettegebiur*: Schwangerschaft im linken Horn eines Uterus bicornis seit 6 Jahren. Journ. de chir. et annal. de la soc. belg. de chir. 1907 Nr. 6. Zentralbl. f. Gyn. 1907. S. 931.

Lindner: Uterus bicornis mit Gravidität im atretischen Nebenhorn. Geb. Ges. zu Wien. 9. 2. 04. Zentralbl. f. Gyn. 1904. S. 1409.

Lomnitz: Ein Fall von ausgetragener Extrauterinschwangerschaft. I.-D. Breslau 1903.

Lockyer: Die Pathologie der Hornschwangerschaft. Journ. of obst. and gyn of brit. emp. Bd. 10 Nr. 6. Zentralbl. f. Gyn. 1908. S. 382.

Mainzer: Zur Ätiologie und Therapie der Gynatresien, insbesondere der Haematosalpinx bei Gynatresie. Arch. f. Gyn. Bd. 57. S. 681.

Menge: Bildungsfehler der weiblichen Genitalien. Veits Handbuch der Gynäkologie. 2. Auflage Bd. 4. S. 907.

Derselbe: Schwangerschaft im rudimentären Nebenhorn mit Steinkindbildung. Fränk. Ges. f. Geb. und Frauenheilkunde. 30. 11. 07. Zentralbl. f. Gyn. 1908. S. 306.

Meyer R.: Zur Entstehung des doppelten Uterus. Zeitschr. f. Geb. u. Gyn. Bd. 38. S. 16.

Mihálkovies, Elemér: Uterus bilocularis mit ausgetragener Schwangerschaft im abgeschlossenen Nebenhorn. (Ungarisch) Budapesti Orvosi Ujság, Szülészet és högyógyászat 1909 Nr. 2. Frommels Jahrb. 1909. S. 619.

Mykertschjanz: Zur Frage über die Schwangerschaft im atretischen Uterushorn nebst Beschreibung dreier Fälle. Wratschebn. Gaz. 1907.

Morison: Bericht über die größeren Bauch- und Beckenoperationen im Königl. Krankenhause zu New Castle während des Jahres 1906. Zentralbl. f. Gyn. 1908. S. 812.

Nijhoff: Nebenhornschwangerschaft. Niederl. gyn. Ges. 15. 11. 03. Zentralbl. f. Gyn. 1904. S. 90.

Oeri, R.: Ein Fall von Uterus pseudodidelphys rudimentarius gravidus. Zeitschr. f. Geb. u. Gyn. Bd. 62. S. 280.

Ohlshausen: Zur Ätiologie der fötalen Peritonitis. Arch. f. Gyn. Bd. 2. S. 280.

Pérochon: Contribution a l'étude des grossesses développés dans des cornes utérines sans communication avec l'exterieur, Thèse de Paris 1909. Zentralbl. f. Gyn. 1910. S. 1227.

Petrovskaia: Contribution a l'étude de la grossesse développés dans une corne utérine rudimentaire. Thèse de Paris 1909. Zentralbl. f. Gyn. 1910. S. 1272.

Potocki: Über Eientwicklung in dem rudimentären Horn eines mißbildeten Uterus. Soc. d'obst. de Paris 8. Febr. 1909. Zentralbl. f. Gyn. 1909. S. 1506.

Pfannenstiel: Über Schwangerschaft bei Uterus didelphys. Festschr. der deutschen Ges. f. Gyn. Wien 1894. S. 330.

Pick: Gebärmutterverdopplung und Geschwulstbildung unter Berücksichtigung ihres ätiologischen Zusammenhanges. Arch. f. Gyn. Bd. 52. S. 389.

Reifferscheid: Ausgetragene Schwangerschaft im rudimentären Nebenhorn eines Uterus bicornis. Ges. f. Natur- u. Heilk. in Bonn 13. 5. 07. Monatsschr. f. Geb. u. Gyn. Bd. 26. S. 766.

Riedinger: Ein Fall von Schwangerschaft in der geschlossenen Hälfte eines Uterus bilocularis. Wiener klin. Wochenschr. 1889. S. 859.

Derselbe: Fälle von Tubar- uud Nebenhornschwangerschaft Geb.-gyn. Ges. in Wien 2. 3. 09. Zentralbl. f. Gyn. 1909. S. 1021.

Roberts: Ein Fall von ausgetragener Schwangerschaft in einem Horn eines Uterus bicornis, entfernt 6 Monate nach dem Tode des Kindes. Transact. of the obst. soc. of London Bd. 48. S. 309. Zentralbl. f. Gyn. 1908. S. 383.

Rokitanshy: Handbuch der pathologischen Anatomie. Wien 1842 Bd. 3. S. 518.

v. Rosthorn, Chroback und: Die Erkrankungen der weiblichen Geschlechtsorgane. Wien und Leipzig 1908.

v. Rosthorn: Nebenhornschwangerschaft. Verhandlung der deutschen Ges. f. Gyn. Bd. 10 S. 253.

Russel-Andrews: Two cases of pregnancy in a rudimentary uterine corne. Transact. od the obst. soc. London Bd. 49 S. 209. Zentralbl. f. Gyn. 1907 S. 1347.

Sänger: Über Schwangerschaft im rudimentären Nebenhorn bei Uterus duplex. Zentralbl. f. Gyn. 1883 S. 324.

Scanzoni: Ein Fall von Schwangerschaft in einem rudimentären Uterushorn. Beiträge zur Geburtsk. und Gyn. Bd. 1. S. 1. Würzburg 1854.

Schauta: Übertragene Nebenhornschwangerschaft. Wiener geb. Ges. 21. 11. 1911. Zentralbl. f. Gyn. 1912 S. 283.

Seheffczyk: Schwangerschaft im verschlossenen Nebenhorn. Gyn. Ges. zu Breslau 16. 5. 05. Zentralbl. f. Gyn. 1905 S. 1121.

Scheffzek: Beiträge zur Extrauterin- und Nebenhornschwangerschaft. Arch. f. Gyn. Bd. 83. S. 439.

Schtscherbina: Zwei Fälle von Schwangerschaft im rudimentären Uterushorn Journ. Akuscherstna i shenskich bolesnei Bd. 29. S. 545. (russ.) Zentralbl. f. Gyn. 1914 S. 1010.

Seitz: Rupturierte Schwangerschaft im Nebenhorn des Uterus. Fränk. Ges. f. Geb. u. Gyn. 11. 11. 1911. Münch. med. Wochen. 1912.

Snegireff: Gebärmutterblutungen (russisch). Moskau 1907 S. 849.

Sodan: Über Schwangerschaft im rudimentären Nebenhorn. I.-D. Königsberg 1898.

Spuler: Über die normale Entwicklung des weiblichen Genitalapparates. Veits Handbuch der Gynäkol. II. Aufl. Bd. 5.

Steffen: Über Gravidität im Nebenhorn. Gyn. Ges. zu Dresden 19. 3. 08. Zentralbl. f. Gyn. 1908 S. 891.

v. Szabo: Fälle von vorgeschrittener ektopischer Schwangerschaft. Arch. f. Gyn. Bd. 82 S. 105.

Thiersch: Münch. illustr. med. Zeitung 1852 Bd. 1 S. 1.

Tapp: Ein Fall von ausgetragener Schwangerschaft im rudimentären Nebenhorn eines Uterus bicornis. I.-D. Bonn 1907.

Treub: Niederländische gyn. Ges. 15. 5. 04. Zentralbl. f. Gyn. 1904 S. 981.

Webster: Cornual pregnancy. Amer. jour. of obst. 1901 S. 809.

Werner: Über Gravidität in der verschlossenen Hälfte eines Uterus bilocularis. Hegars Beiträge Bd. 9 S. 345.

Derselbe: Übertragene Nebenhornschwangerschaft. Gyn. geb. Ges. in Wien 12. 12. 1911. Zentralbl. f. Gyn. 1912 S. 650.

Werth: Die Extrauterinschwangerschaft. von Winckels Handbuch der Geburtshilfe Bd. 2 S. 2.

Derselbe: Beitrag zur Kenntnis der Nebenhornschwangerschaft. Arch. f. Gyn. Bd. 76 S. 48.

v. Winckel: Über die Einteilung, Entstehung und Benennung der Bildungshemmungen der weiblichen Sexualorgane. Volckmanns Sammlung klinischer Vorträge 1899 Nr. 251-252.

Zurassowsky: Zur Frage der Schwangerschaft im rudimentären Uterushorn. Sitzungsbericht der geb. gyn. Ges. an der Universität Moskau. Rußki Wratsch. 1909 Nr. 20.

Lebenslauf.

Ich wurde am 4. November 1889 in Jauer in Niederschlesien als Sohn des Oberpostsekretärs *Hugo Bayer* geboren. In Hirschberg im Riesengebirge besuchte ich von 1896 ab erst die städtische Knabenmittelschule, dann das Königliche Gymnasium, das ich Ostern 1909 mit dem Reifezeugnis verließ. Im Sommer 1909 diente ich in Minden i. W. beim Infanterie-Regiment Nr. 15 das halbe Jahr mit der Waffe ab. Vom November 1909 bis Juli 1914 studierte ich Medizin an den Universitäten Halle, Kiel, Breslau, Heidelberg, Berlin, Greifswald. Bei der Mobilmachung 1914 als Unterarzt beim Landwehr-Infanterie-Regiment Nr. 3 eingezogen, bestand ich am 22. August 1914 die Notprüfung an der Universität Königsberg. Am 30. Oktober 1914 erhielt ich die Approbation als Arzt. Als Bataillonsarzt beim 2. Bataillon Landwehr-Infanterie-Regiment Nr. 3 war ich vom September 1914 ab ununterbrochen im Osten im Felde, bis ich am 13. Juni 1915 durch einen Brustschuß schwer verwundet wurde. Seit meiner Wiederherstellung tat ich in Königsberg Dienst.